



骨と関節をイメージした
整形外科アピールマーク

あく せい こつ しゅ よう

悪性骨腫瘍

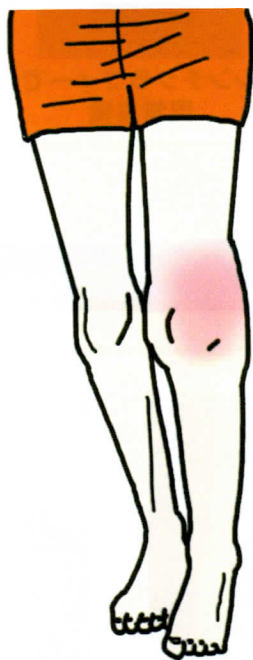


「運動器の10年」世界運動

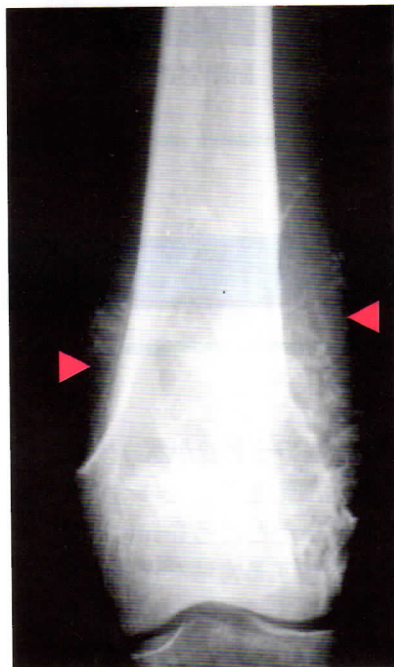● 症状 ●

悪性骨腫瘍には、10歳代に発症しやすい骨肉腫に代表される原発性骨腫瘍と、肺癌や乳癌の骨への転移に代表される転移性骨腫瘍があります。悪性骨腫瘍全体では転移性骨腫瘍が大半を占めます。各腫瘍に特有な症状はありませんが、けがをしないのに痛みや腫れが出現し、長く続いたりすることが多いようです。骨がもろくなり、骨折して発見されることもあります。原発性骨腫瘍は膝や股関節、肩などの近くに生じることが多いのですが、転移性骨腫瘍は脊椎にも高頻度に出現します。

左大腿骨骨肉腫（19歳男性）

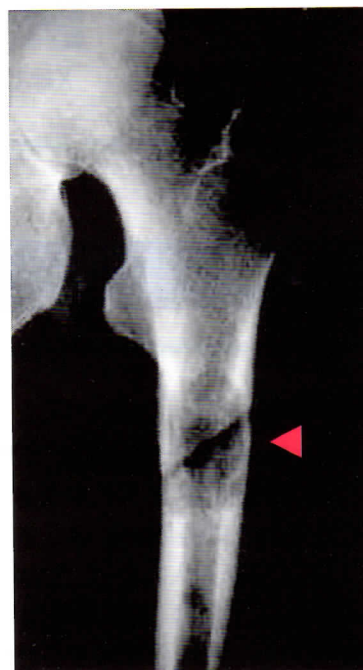


左膝周辺の著明な腫れ



腫瘍部のX線(レントゲン)像

肺癌の大腿骨転移（59歳女性）



癌転移部のX線像

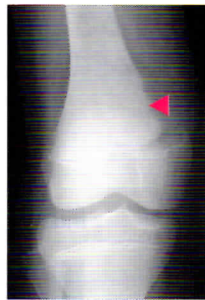● 原因・病態 ●

原発性悪性骨腫瘍の多くは、病因がはっきりとわかっていません。一部の腫瘍では、その腫瘍に特異的な遺伝子の異常がわかっていて、研究が進められています。遺伝子の異常といっても、ほとんどの場合、遺伝したりすることはありません。転移性骨腫瘍は、原発癌の悪性細胞が主として血液やリンパの流れを介して骨(骨髄)に運ばれること(転移)によって起こります。

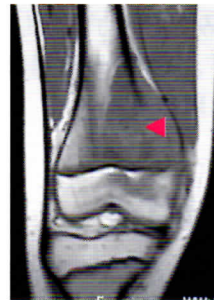
診断

- ・骨のX線写真を撮り、骨の内部に異常が認められるときに疑います。MRIや骨シンチグラフィーなどの画像検査を行えば、たいがいは腫瘍であることがわかりますが、診断をはっきりさせるためには病変部の細胞を取り出して顕微鏡で検査を行う必要があります。
- ・転移性骨腫瘍の場合は、癌にかかったことのある患者さんで、X線写真や骨シンチグラフィーで異常所見があるときに疑います。血液中の腫瘍マーカーの測定が有用なこともあります。

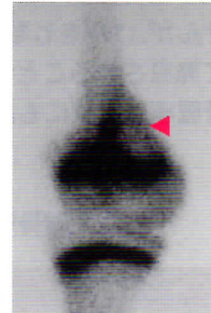大腿骨骨肉腫(12歳男性)



X線での異常像



MRIでの異常所見



骨シンチグラフィーでの異常集積


治療

原発性骨腫瘍

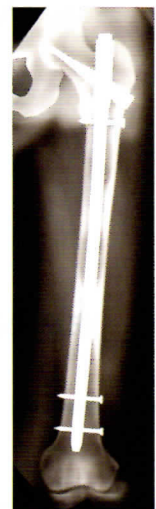- ・悪性骨腫瘍と診断された場合には、専門の施設で治療を行う必要があります。
- ・悪性度の高い腫瘍では、まず化学療法(抗癌剤による治療)を行います。次に、手術が可能であれば腫瘍を切除します。手術で切除したところを元に戻すためには、人工関節を入れたり、他の場所から骨を移植する方法などがとられます。場合によっては、四肢を切断することもあります。手術のあとは、化学療法を再び行います。化学療法を行わず、手術のみを行うこともあります。
- ・予定した治療が終わったあとも、再発や転移の有無を確認するために5年程度は定期的に外来で経過をみる必要があります。

転移性骨腫瘍

もともとの癌、たとえば肺癌や乳癌を担当した医師と共同で、抗癌剤、放射線治療、ホルモン治療、骨吸収抑制剤などを用いた治療を行います。骨折したり、骨折の危険性がある場合には手術を行うこともあります。



人工関節手術



骨折予防手術