



骨と関節をイメージした
整形外科アピールマーク

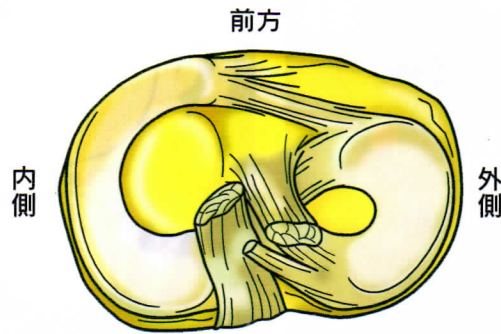
はん げつ ばん そん しょう

半月[板]損傷



● 症状 ●

半月は膝関節の「大腿骨と脛骨」の間にあるC型をした軟骨の板で、内側・外側それぞれがあり、クッションの役割を果たしています。これが損傷しますと、膝の曲げ伸ばしの際に痛みやひっかかりを感じたりします。ひどい場合には、膝に水がたまったり、急に膝が動かなくなる“ロッキング”という状態になり、歩けなくなるほど痛くなります。

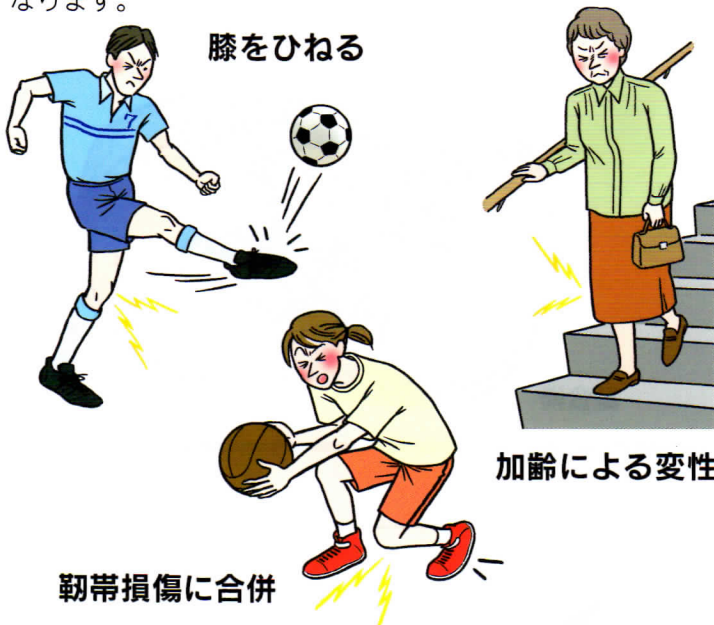

半月の解剖

ロッキング

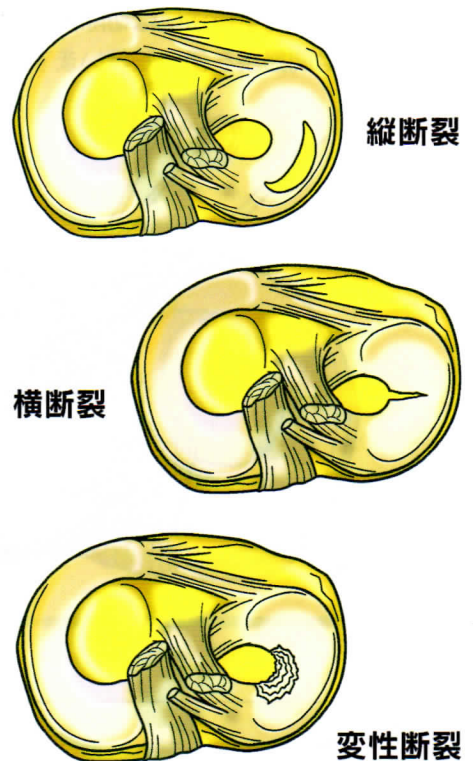
● 原因 ●

スポーツなどのけがから生じる場合と、加齢により傷つきやすくなっている半月に軽微な外力が加わって損傷する場合があります。前者では、体重が加わった状態でのひねりや衝撃によって半月だけが損傷するものと、靭帯損傷に合併して起こるものがあります。半月は加齢に伴い変性するので、40歳以上ではちょっとした外傷でも半月損傷が起こりやすくなります。



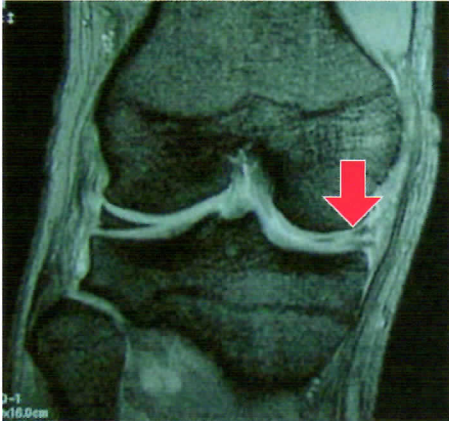
● 病態 ●

原因が様々であるため、損傷の形も様々です。

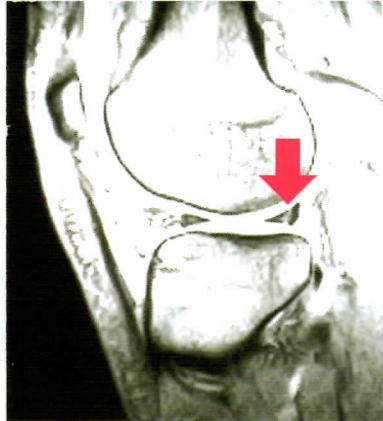


● 診断 ●

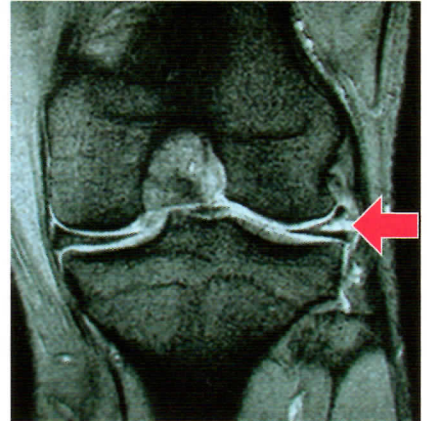
単純X線(レントゲン)写真では半月は写りません。症状や診察で半月損傷を疑えばMRI検査を行います。MRIは非侵襲的で、半月損傷の病態や合併する靭帯損傷の診断にも有用です。



内側半月変性断裂



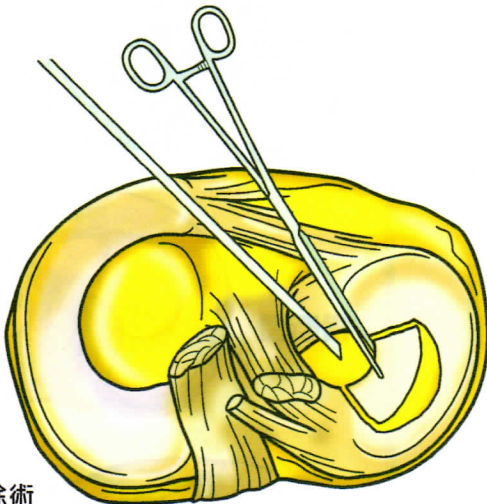
外側半月縦断裂



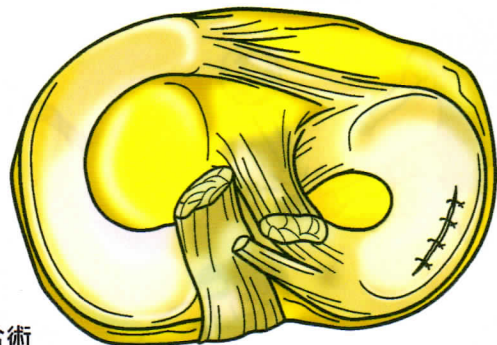
外側半月水平断裂

● 予防と治療 ●

リハビリテーションや抗炎症薬の処方など保存的治療で症状が改善する場合がありますが、改善しない場合には手術を行います。手術法には切除術(損傷した部分を切り取る)と縫合術(損傷した部位を縫い合わせる)の2種類があり、通常は関節鏡を使って行います。



切除術



縫合術

