



骨と関節をイメージした  
整形外科アピールマーク

よう ぶ せき ちゅう かん きょう さく しょう

# 腰部脊柱管狭窄症



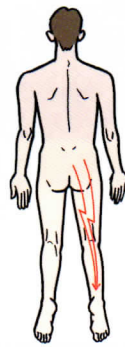
「運動器の10年」世界運動  
動く喜び 動ける幸せ

## ● 症状 ●

この病気では長い距離を続けて歩くことができません。もっとも特徴的な症状は、歩行と休息をくりかえす間欠跛行(かんけつはこう)です。腰部脊柱管狭窄症では腰痛はあまり強くない、安静にしている時にはほとんど症状はありませんが、背筋を伸ばして立っていたり歩いたりすると、ふとももや膝から下にしびれや痛みが出て歩きづらくなります。しかし、少し前かがみになったり、腰かけたりするとしびれや痛みは軽減されます。進行すると、下肢の力が落ちたり、肛門周囲のほてりや尿の出が悪くなったり、逆に尿が漏れることもあります。



間欠跛行



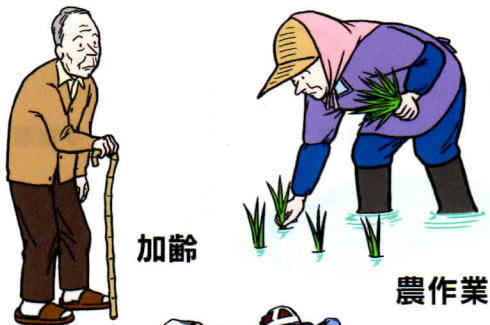
下肢の痛み



下肢のしびれ

## ● 原因 ●

加齢、労働、あるいは背骨の病気による影響で変形した椎間板と、椎骨や椎間関節から突出した骨などにより、神経が圧迫されます。



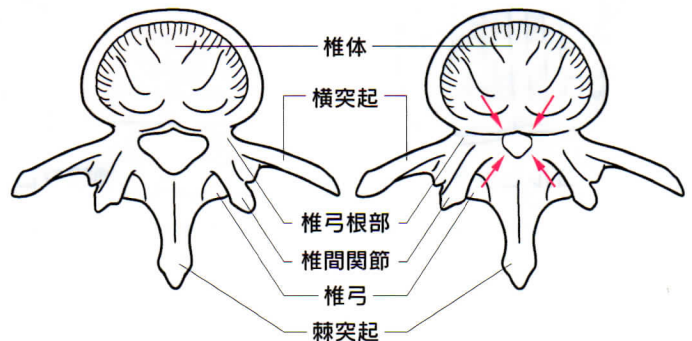
加齢

農作業

激しいスポーツ

## ● 病態 ●

脊柱管は背骨、椎間板、関節、靭帯などで囲まれた脊髄の神経が通るトンネルです。年をとると背骨が変形したり、椎間板が膨らんだり、靭帯が厚くなって神経の通る脊柱管を狭くして(狭窄)、それによって神経が圧迫を受け、神経の血流が低下して脊柱管狭窄症が発症します。椎間板ヘルニアに比べ中高年に発症することが多いようです。

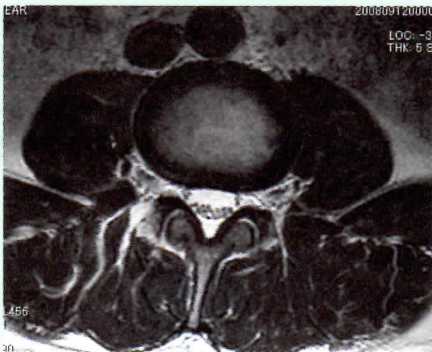

正常な脊椎

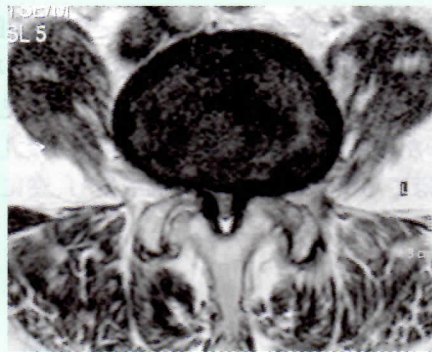
腰部脊柱管狭窄症

## ● 診断 ●

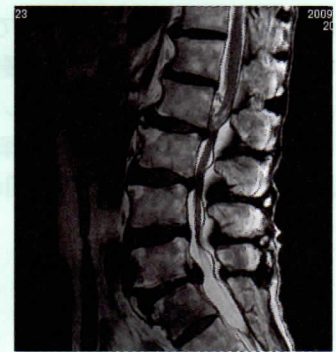単純X線(レントゲン)写真である程度は推測できますが、より詳しく診断するためにはMRIや脊髄造影などの検査が必要となります。下肢の動脈がつまって血行障害を生じた時にも似たような症状となることがありますので注意が必要です。



正常な脊椎  
(横断像)



MRI  
腰部脊柱管狭窄症  
(横断像)

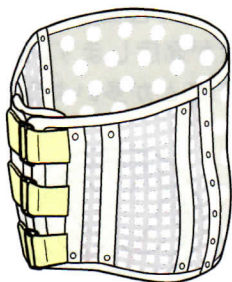


腰部脊柱管狭窄症  
(矢状断像)

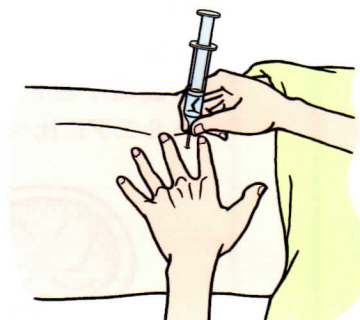
## ● 治療 ●

神経の圧迫は腰をまっすぐに伸ばして立つと強くなり、前かがみになるとやわらぎますので、歩く時には一本杖をついたり、シルバーカーを押して腰を少しかがめるようにしましょう。そうすると楽に歩けます。また、自転車での移動も痛みが起こりにくく、良い運動になります。

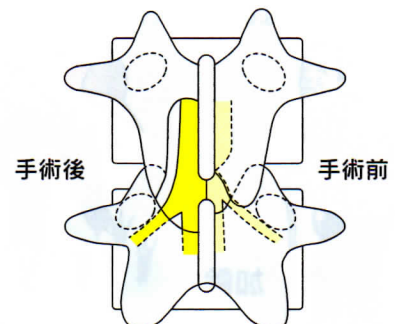
保存的治療としてはリハビリテーション、コルセット、神経ブロックや脊髄の神経の血行を良くする薬で症状が改善することもあります。しかし、歩行障害が進行し、日常生活に支障が出てくる場合には手術で神経の圧迫を取り除くこともあります。



コルセット



神経ブロック



手術後

手術前

手術